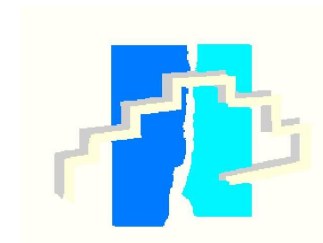


LXVI REUNION INTERHOSPITALARIA DE LOS SERVICIOS ORL DE ARAGON Y CATALUNYA

HOSPITAL DE TARRAGONA
"JOAN XXIII".



Sábado, 21 de Abril de 2007

4ª PLANTA, AULA A
TARRAGONA

Con la colaboración de:



- 9'45 Recepción, saludo
- 10'00 Tumoración faríngea atípica.
Avilés F, Meran J, Doménech E, Figuerola E, Risco J
Hospital Universitario de Tarragona "Joan XXIII"
- 10'15 Utilidad de la clínica para predecir la presencia de reflujo gastroesofágico proximal en una población de pacientes con apnea del sueño.
P. Huerta, E. Esteller, I. Modolell*, F. Segarra**, E. Matió, A. Enrique y J.M. Ademà.
Servicio de Otorrinolaringología, * Servicio de Aparato Digestivo y ** Unidad del Sueño. Hospital General de Catalunya. San Cugat del Vallès.
Barcelona
- 10'30 Condrosarcoma de laringe, nuestra experiencia.
Tortajada C, Viña C, de Frias B, Farre A, Skufka J, Clemente I, Maños M, Nogues, Jimenez R.
Hospital Universitario de Bellvitge
- 10'45 Diagnóstico y conducta ante una fistula ótica de líquido cefaloraquídeo
S. Lareo, J. Vergés, M. Pérez, M. Palau, J. Prades, F. Roca-Ribas
Hospital Germans Trias i Pujol. Badalona
- 11'00 Rinolitiasis. A propósito de un caso.
Herrera S., Maltrana J. A., El Uali M., Pérez L., Vicente E. A., De Miguel F., Ortíz A..
Hospital Universitario Miguel Servet de Zaragoza
- 11'15.- Discusión
- 11'30.- Desayuno

- 12'00 Diagnóstico por imagen de una tumoración cervical infrecuente.
Palomar V., Tobias S., Borràs M., Andreu L., Ruiz A., Palomar V.
Hospital Universitari Arnau de Vilanova de Lleida
- 12'15 "Cefditoren. Interés en patología infecciosa aguda ORL".
Sabater F.
Especialista Senior ORL
Hospital Clinic de BCN
- 12'30 Tratamiento con OK432 del linfangioma cervical: Presentación de un caso.
E. Dina, I. Viza, Z. Piñero, A. Pujol, D. Virós, R. Krakowiak.
Servicio ORL y Patología Cérvico-Facial.
Hospital de la Santa Creu i Sant Pau Barcelona
- 12'45 Fascitis necrotizante cervical: Presentación de 7 casos y revisión de la literatura.
Cardelús S, Martínez B, Borés T, Sabater F, Sandiumenge A, Mensa J., Caballero M.
Hospital Clinic de Barcelona
- 13'00 Hipoacusia neurosensorial fluctuante:
Casellas S, Sabater F
Hospital Clinic de Barcelona
- 13'15. Discusión
- 13'30.- Desplazamiento hasta el lugar de la comida
- Sobre las 14 horas, comida